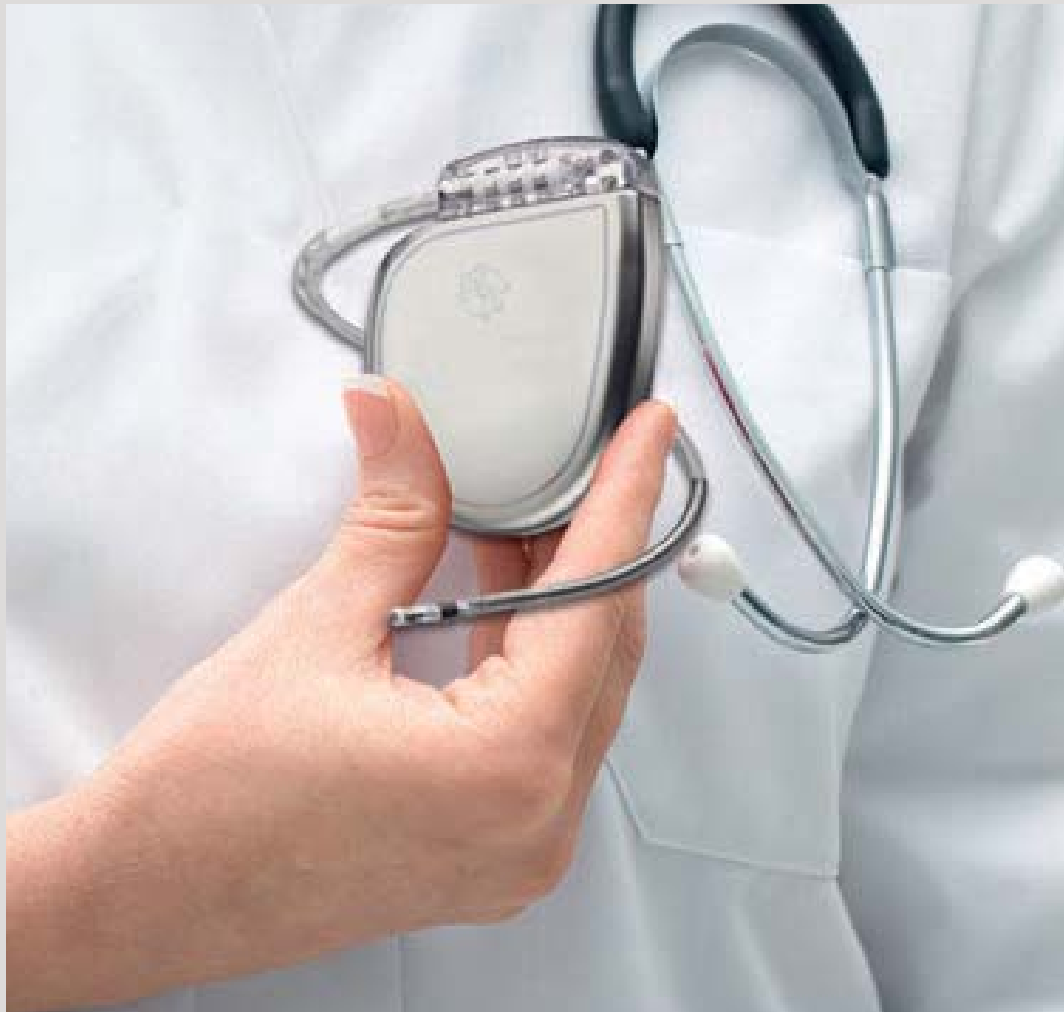

PATIENTENINFORMATION

Implantierbare Defibrillatoren



Verfasser



**Dr. med.
Andreas Schmitt**

Chefarzt Dr. med. Andreas Schmitt
Kardiologe, Hypertensiologe DHL
CaritasKlinikum Saarbrücken St. Theresia
Medizinische Klinik – Kardiologie/Pneumologie
Rheinstraße 2
66113 Saarbrücken

**Weitere Informationen
zur Medizinischen Klinik – Kardiologie/Pneumologie
finden Sie auf unserer Internetseite:**

www.caritasklinikum.de



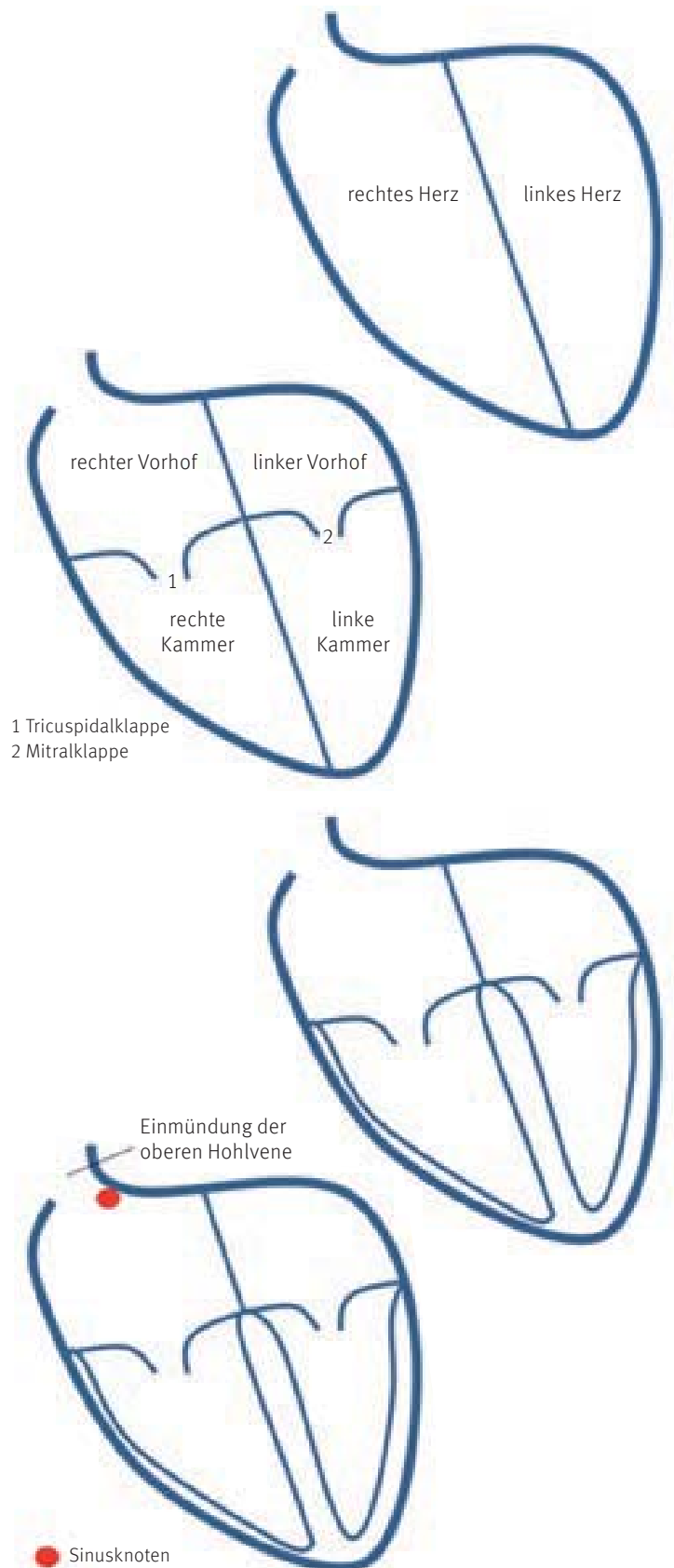
Das elektrische System des Herzens

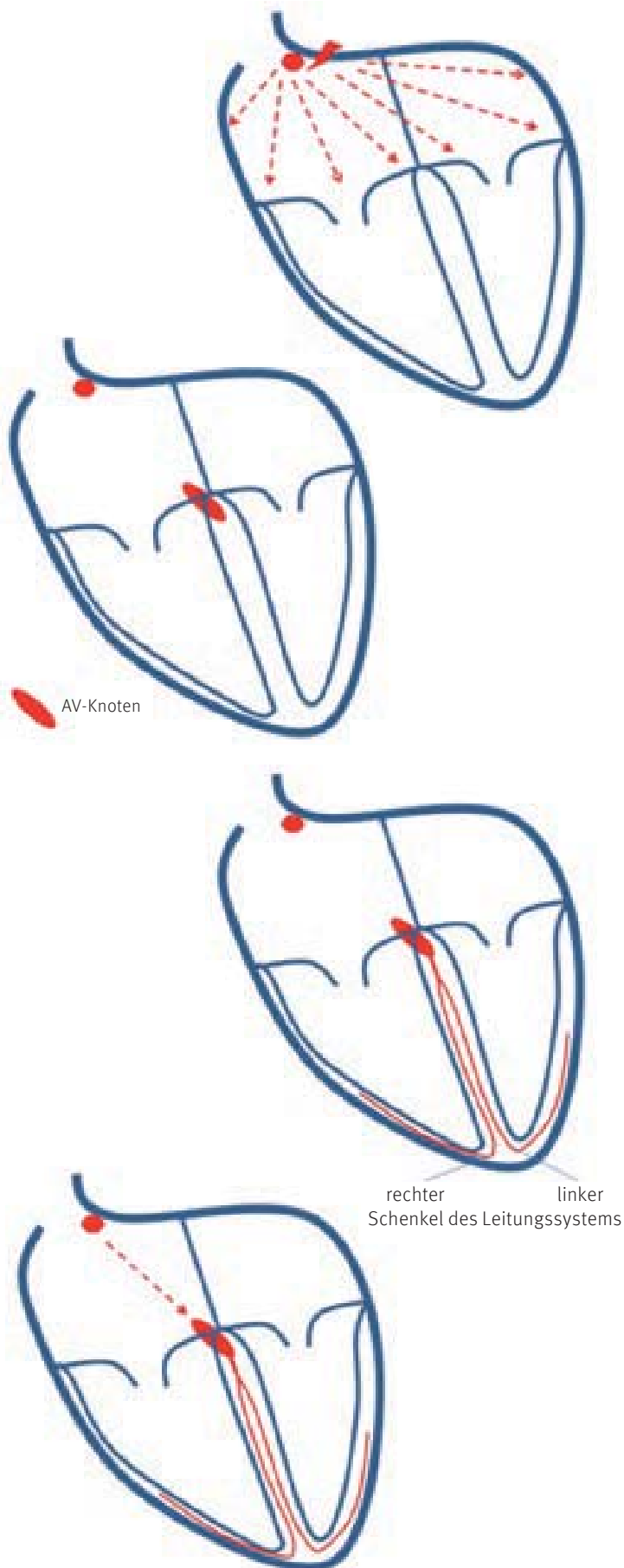
Das **Herz** ist ein muskuläres Hohlorgan, das aus zwei Hälften besteht: **rechtes und linkes Herz**.

Jede Herzhälfte besteht ihrerseits aus je einem Vorhof und je einer Kammer. Zwischen **Vorhöfen und Kammern** befinden sich **Herzklappen**, die die Funktion von Ventilen haben.

Die muskuläre Wand der Kammern ist deutlich dicker als die der Vorhöfe (links stärker als rechts).

Der herzeigene Taktgeber ist der sogenannte **Sinusknoten**. Er befindet sich am Dach des rechten Vorhofs in der Nachbarschaft der Einmündung der oberen Hohlvene. Die obere Hohlvene führt dem rechten Herzen das venöse (sauerstoffarme) Blut der Arme und des Kopfes zu.





Der Sinusknoten erzeugt in Ruhe etwa einmal pro Sekunde einen **elektrischen Impuls**. Dieser elektrische Impuls breitet sich über die dünne muskuläre Wand der Vorhöfe aus und führt dabei zu einer Kontraktion der beiden Vorhöfe. Hierdurch wird Blut über die beiden Klappen von den Vorhöfen in die Kammern transportiert.

Die beiden Vorhöfe sind elektrisch gegen die Kammern isoliert. Eine Überleitung der vom Sinusknoten kommenden Erregung auf die Kammern ist nur an einer einzigen Stelle möglich, dem sogenannten **AV-Knoten**. Dieser AV-Knoten (Vorhof-Kammer-Knoten, lateinisch **Atrium-Ventriculum-Knoten**) liegt an der Vorhof-Kammer-Grenze am Beginn der Kammerscheidewand.

Vom AV-Knoten laufen zwei elektrische Leitungen zum einen in die muskuläre Wand der rechten Kammer, zum anderen in die immer deutlich kräftigere muskuläre Wand der linken Kammer. Die vom Sinusknoten kommende elektrische Erregung wird über den AV-Knoten und die genannten beiden Leitungen (**rechter und linker Schenkel des Leitungssystems**) auf die Muskulatur der Kammern übergeleitet.

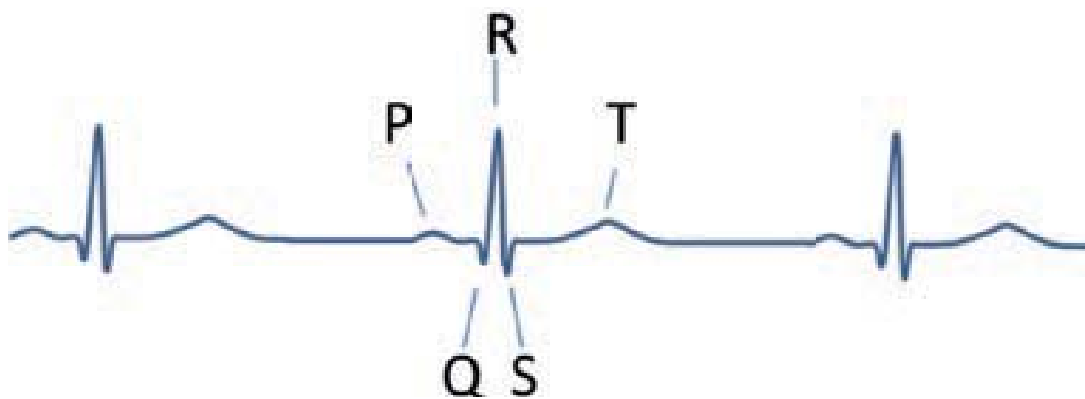
Dies führt zur Kontraktion der Kammern und damit zum Transport des Blutes in die Lungen (aus der rechten Kammer) bzw. in den gesamten restlichen Körper

(aus der linken Kammer). Dieser Vorgang wiederholt sich in Ruhe etwa einmal pro Sekunde, so dass ein Puls von etwa 60 Schlägen pro Minute (normal 50–90 pro Minute) zustande kommt.

Das elektrische System des Herzens besteht also im wesentlichen aus den

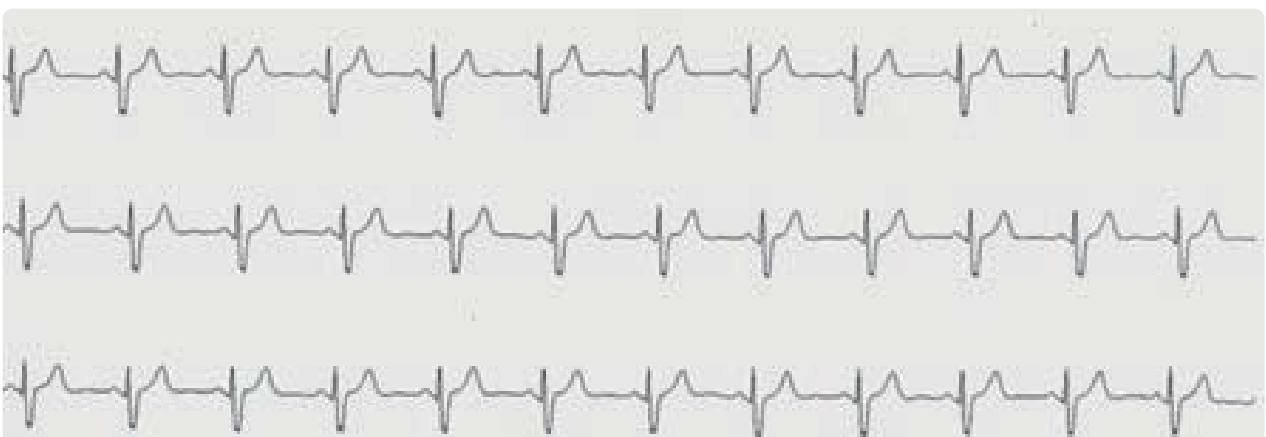
wenigen Komponenten Sinusknoten, AV-Knoten und rechter und linker Schenkel des Leitungssystems.

Der als Ergebnis der Aktivität des Sinusknotens resultierende regelmäßige Rhythmus wird als **Sinusrhythmus** bezeichnet.



Die elektrische Aktivität des Herzens lässt sich im Elektrokardiogramm (**EKG**) sehr leicht dokumentieren.

Ein Sinusrhythmus ist im EKG immer an einer typischen Abfolge von Wellen und Zacken zu erkennen. Diese Wellen und Zacken werden üblicherweise mit der Buchstabenfolge P, Q, R, S und T bezeichnet. Dabei ist die P-Welle immer Ausdruck der Vorhoferregung, wohingegen Q, R, S und T Ausdruck der Kammererregung sind.

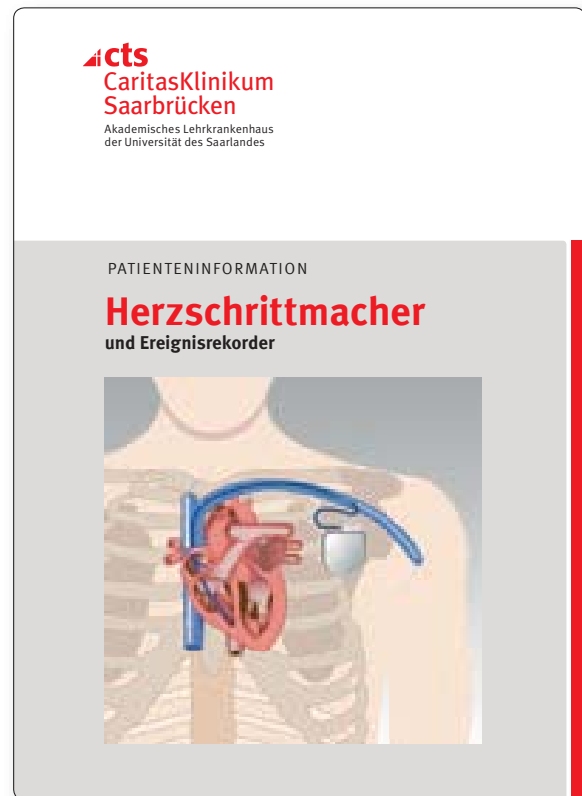

Normaler Sinusrhythmus

Dieses einfache elektrische System des Herzens funktioniert in aller Regel über Jahrzehnte sehr zuverlässig.

Erkrankungen von Teilen des elektrischen Systems nehmen in ihrer Häufigkeit mit dem Alter zu (kranker Sinusknoten, AV-Block, Vorhofflimmern mit langsamer Kammeraktion) und führen dann häufig zu einem deutlich zu langsamen Puls (**Bradykardie, langsamer Herzschlag**).

Ein anfallsweise oder dauerhaft zu langsamer Herzschlag (Puls) ist immer ein elektrisches Problem, das nur elektrisch, nämlich durch Implantation eines Herzschrittmachers, zu beheben ist. Hierzu liegt eine gesonderte **Patientenbrochure** aus unserer Klinik vor (**„Herzschrittmacher und Ereignisrekorder“**).



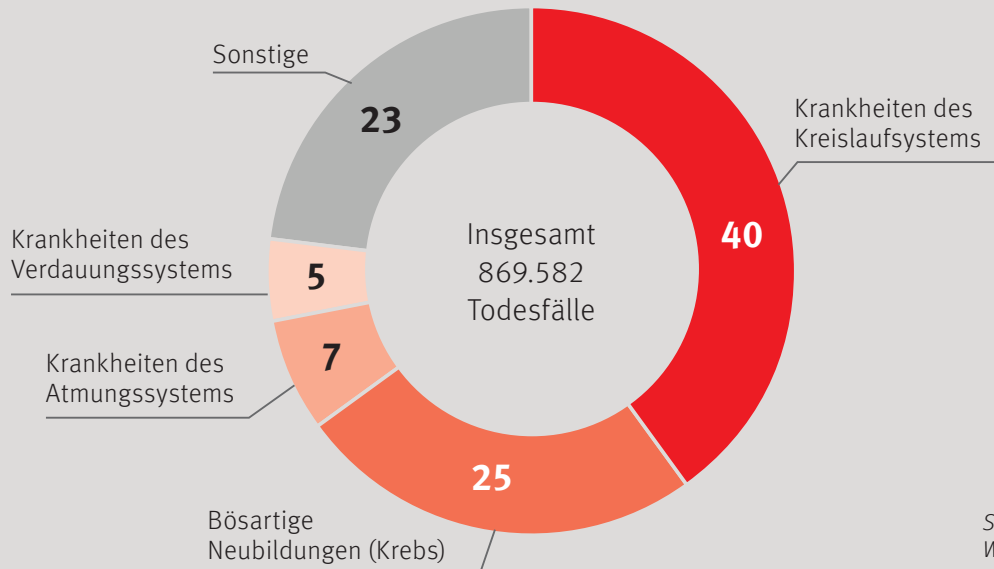
Der plötzliche Herztod

Neben den langsamen (bradykarden) Herzrhythmusstörungen, deren gemeinsames Kennzeichen eine anfallsweise oder dauerhaft zu langsame Herzschlagfolge ist, kommen auch schnelle (tachykarde) Herzrhythmusstörungen vor, deren gemeinsames Merkmal eine schnelle, mitunter bedrohlich schnelle Herzschlagfolge ist. Im Folgenden werden nur diejenigen schnellen (tachykarden) Herzrhythmusstörungen besprochen, die zu einer

unmittelbaren vitalen Bedrohung des Betroffenen und nicht selten zum plötzlichen Herztod führen können. Diesen schnellen Herzrhythmusstörungen liegen in aller Regel eine gesteigerte Automatie und / oder kreisende Erregungen in geschädigten Herzmuskelarealen zugrunde.

Plötzlicher Herztod: In Deutschland sterben etwa 70.000 bis 100.000 Menschen jährlich am plötzlichen Herztod.

Todesursachen nach Krankheitsarten 2012



Statistisches Bundesamt,
Wiesbaden 2014

In den meisten Fällen liegen dem plötzlichen Herztod sehr schnelle Herzrhythmusstörungen (Kammerflimmern) zugrunde, die rasch zu einem Herzstillstand mit sofortigem Zusammenbruch der Durchblutung lebenswichtiger Organe führen.

Bewusstlosigkeit tritt nach wenigen Sekunden ein, irreversible Schädigungen des Gehirns nach etwa 3 Minuten, der Tod nach etwa 10 Minuten.

In einer Minderzahl der Fälle liegen dem plötzlichen Herztod primär langsame Herzrhythmusstörungen zugrunde.

Ursachen für plötzlichen Herztod
durch sehr schnelle Herzrhythmusstörungen/Kammerflimmern:

- **Strukturelle Herzerkrankungen**

- a) Etwa 80% der Fälle gehen auf Durchblutungsstörungen im Bereich der Herzkranzgefäße zurück.
 - Akuter Herzinfarkt: deutlich erhöhtes Risiko innerhalb der ersten 48 Stunden nach akutem Herzinfarkt, am höchsten innerhalb der ersten Stunde nach Schmerzbeginn.
 - Chronische koronare Herzkrankheit: erhöhtes Risiko für Kammer tachykardien aus Narbengebieten in deutlicher Abhängigkeit vom Ausmaß der Einschränkung der Pumpleistung.
- b) Etwa 10-15% der Fälle gehen auf Herzerkrankungen ohne Beteiligung der Kranzgefäße zurück.
 - Dilatative Kardiomyopathie (DCM)

- Hypertroph obstruktive Kardiomyopathie (HOCM; häufigste Ursache für plötzlichen Herztod bei jungen Menschen)

c) In ca. 5% finden sich andere seltene Ursachen

- Brugada-Syndrom
- Long-QT-Syndrom
- Arrhythmogene rechtsventrikuläre Kardiomyopathie (ARVCM)
- Coronaranomalien
- Speicherkrankheiten (Amyloidose, Hämochromatose)
- Aortenstenose

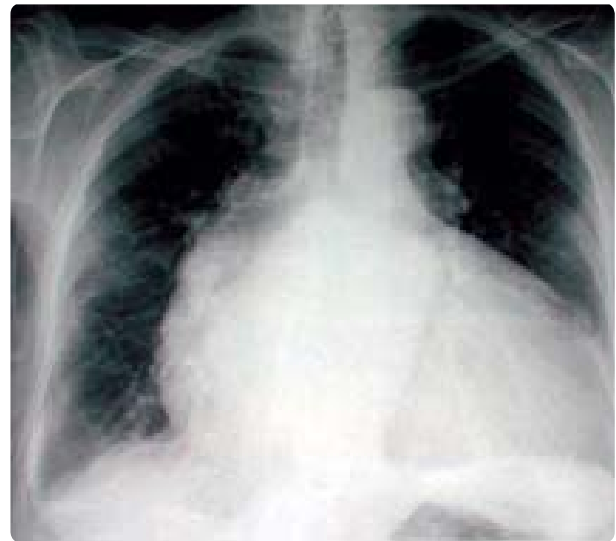- **Passagere Auslöser von Kammerflimmern**

- Elektrolytstörungen (v. a. niedrige Kaliumwerte im Blut)
- Manche Medikamente oder Medikamentenkombinationen
- Herzmuskelentzündung (Myokarditis)

Herzschwäche:

Ein deutlich **erhöhtes Risiko** für das plötzliche Auftreten bedrohlich schneller Herzrhythmusstörungen liegt vor bei jeder Form einer fortgeschrittenen Herzschwäche, unabhängig von den der Herzschwäche zugrundeliegenden Ursachen. Die Pumpleistung des Herzens wird angegeben in Form der Auswurffraktion oder Ejektionsfraktion (EF). Hierunter ist der Prozentsatz des Füllungsvolumens zu

verstehen, den das Herz pro Schlag in den Körper pumpt. Eine Ejektionsfraktion (EF) von 60 % gilt als normal. Ab einer **EF von 35 % und weniger** ist das Risiko für **potentiell lebensbedrohliche Herzrhythmusstörungen** deutlich erhöht.



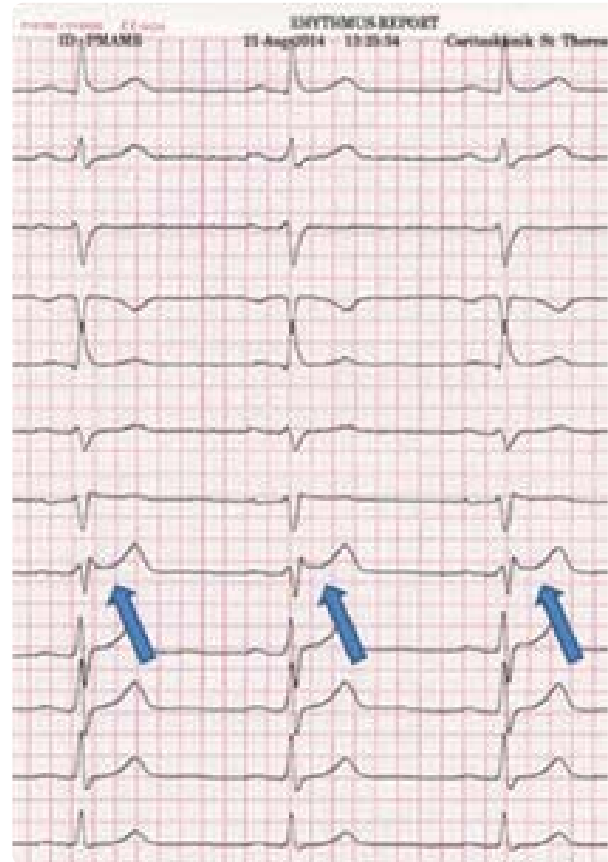
Massiv vergrößertes Herz bei hochgradiger Herzschwäche

Brugada-Syndrom:

Das Brugada-Syndrom ist ein Beispiel für die seltenen erblich bedingten Erkrankungen mit erhöhter Neigung zu plötzlichem Herztod. Betroffen sind vorwiegend Männer mit Erstmanifestation des Rhythmusproblems meist innerhalb der ersten 4 Lebensjahrzehnte.

Kennzeichnend sind typische nicht selten inkonstante EKG-Veränderungen in den rechtspräkordialen Brustwandableitungen. Einzig bisher belegte Therapie zur

Lebensverlängerung ist die Versorgung dieser Patienten mit einem implantierbaren Defibrillator.



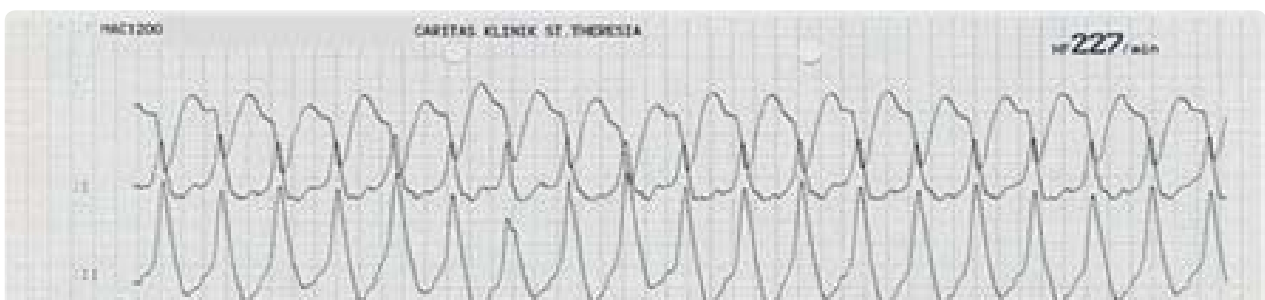
Brugada-Syndrom: typische EKG-Veränderungen (Pfeile) in den rechtspräkordialen Brustwandableitungen

Welche bedrohlichen Herzrhythmusstörungen gibt es?

Kammertachykardie:

Es handelt sich um ein regelmäßiges Herzrasen (Tachykardie) mit bis zu 250 Schlägen pro Minute, wobei die EKG-

Kurven sich erheblich von denen außerhalb der Tachykardie unterscheiden. Der Ursprung der Tachykardie liegt in der



Kammertachykardie

rechten oder linken Kammer. Sie ist immer als Ausdruck eines erheblichen momentanen oder dauerhaften Problems der Kammermuskulatur aufzufassen. Die

Kammertachykardie kann sich spontan beenden, aber auch jederzeit in Kammerflimmern umschlagen (degenerieren) und damit zum plötzlichen Herztod führen.

Kammerflattern:

Beim Kammerflattern liegen die Herzfrequenzen oft zwischen 250 und 300 Schlägen pro Minute. Eine nennenswerte Pumpleistung liegt nicht mehr vor.

Kammerflattern kann sich spontan beenden, geht aber in der Regel in Kammerflimmern über und führt damit unbehandelt meist zum plötzlichen Herztod.



Kammerflattern

Torsade de pointes:

Bei Torsade de pointes-Tachykardien handelt es sich um ein lebensbedrohliches Herzrasen, das im EKG durch unregelmäßig an- und abschwellende EKG-Kurven gekennzeichnet ist.

Die Herzfrequenz liegt zwischen 250 und 300 pro Minute. Eine nennenswerte Herzleistung besteht während des Herzrasens nicht mehr. Ein Übergang (eine Degeneration) in Kammerflimmern ist häufig.



Torsade de pointes